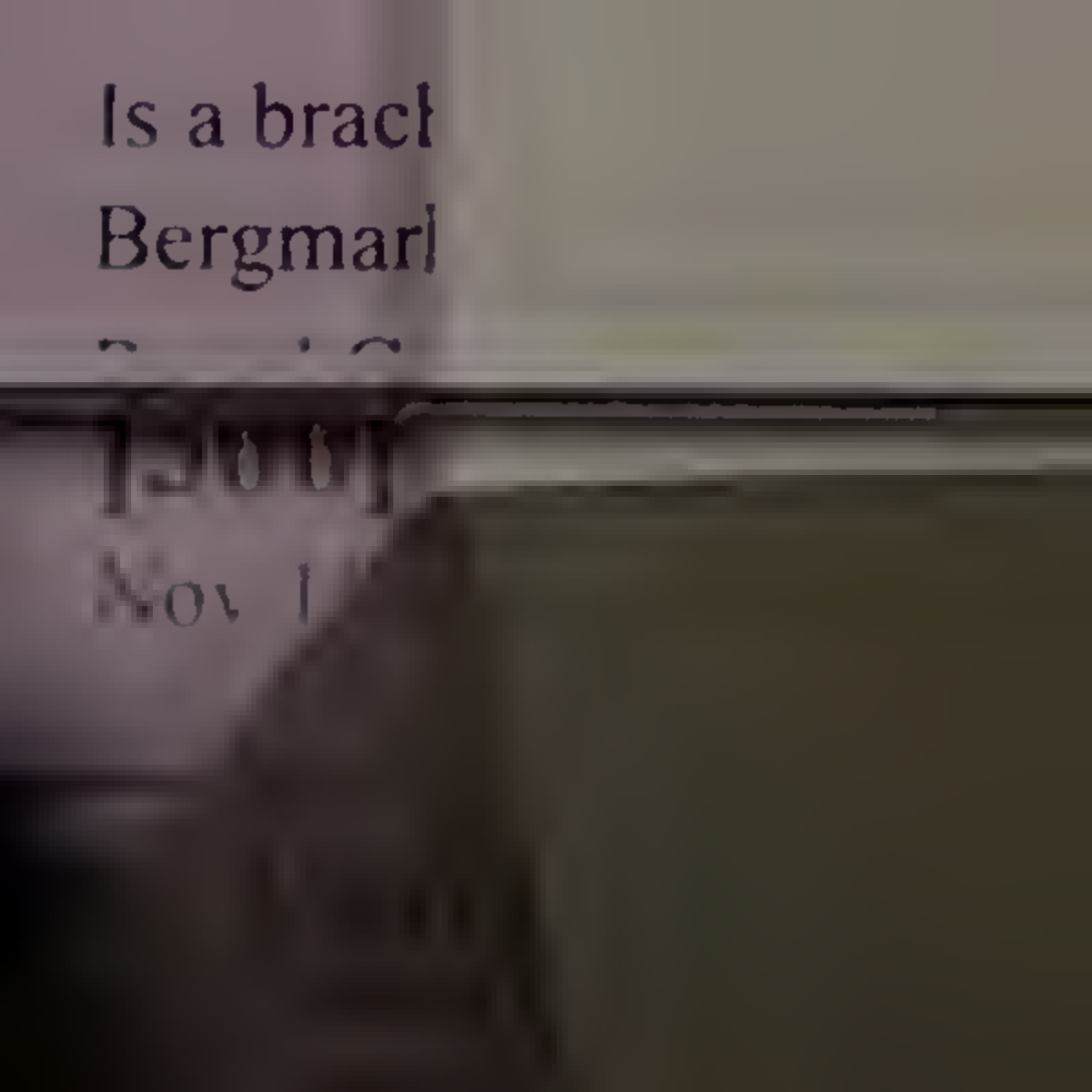
Is a brac
Bergmar

Bulloch Collection

Tracts 1603.

(1)

444

Separat-Abdruck aus den Verhandlungen der Deutschen Pathologischen Gesellschaft. IV.

Druck und Verlag von Georg Reimer in Berlin.

XXI.

Herr Aschoff-Göttingen:

Missbildung der Zunge bei Agnathie.

Mit Tafel VII.

Ich hatte Gelegenheit, 4 Fälle von Agnathie beim Menschen und 5 beim Lamm zu beobachten. Dabei liess sich feststellen, dass nur in solchen Fällen, wo der Hyoidbogen mehr oder weniger gut entwickelt war, auch eine Zungenanlage vorhanden war. Wo der Hyoidbogen völlig fehlte, war eine Zungenanlage nicht mit Sicherheit nachweisbar. Die vorhandenen Zungenanlagen waren sehr verschieden gestaltet, bald ganz flach ausgebreitet, bald einen zungenähnlichen Körper bildend. Die relativ grösste Zunge fand ich bei einem Falle von Cyclopie und Synotie, der unter anderen Fällen von Agnathie von dem Volontair-Assistenten Dr. Kuse in der Münch. mediz. Wochenschrift d. J. beschrieben ist. Sie ähnelte in ihrer äusseren Form einer normalen Zunge, war nur viel kleiner als die eines Foetus aus dem 7—8ten Schwangerschaftsmonate, dem der Cyclops anzugehören schien. Handelte es sich hier um eine im Ganzen verkleinerte Zunge oder war nur ein Theil der Zunge angelegt? Die mikroskopische Untersuchung bewies das Letztere. Es entsprach nämlich die Zungenanlage nur dem hinteren drüsentragenden Abschnitte der Zunge. Während an der normalen Zunge der eigentliche Körper frei von Drüsen ist, die Grenze der papillae circumvallatae von den Drüsen nur wenig nach vorn überschritten wird, war diese kleine Zungenanlage bis in ihre Spitze von Drüsen durchsetzt. Und zwar lagen vorn die serösen, nach hinten zu die Schleimdrüsen, ganz wie in dem drüsenhaltigen Theil der normalen Zunge. Auch gelang es im Gebiet der serösen

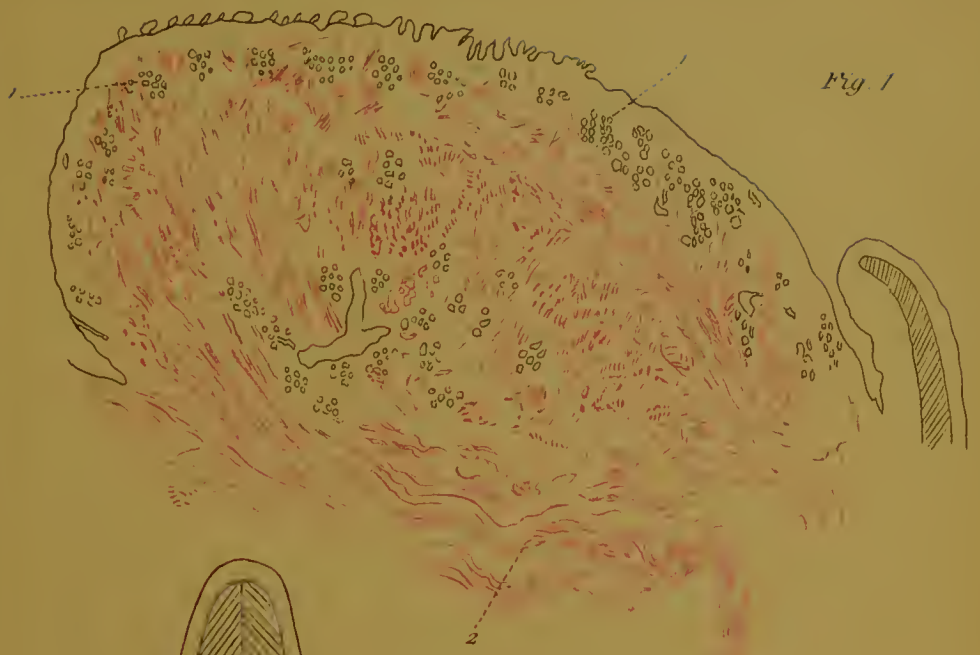

Fig. 1

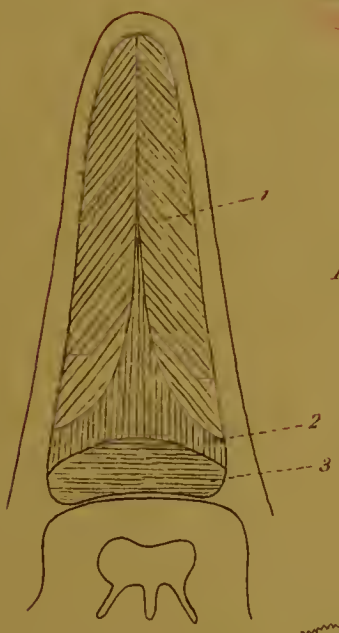

Fig 3.

Fig. 2

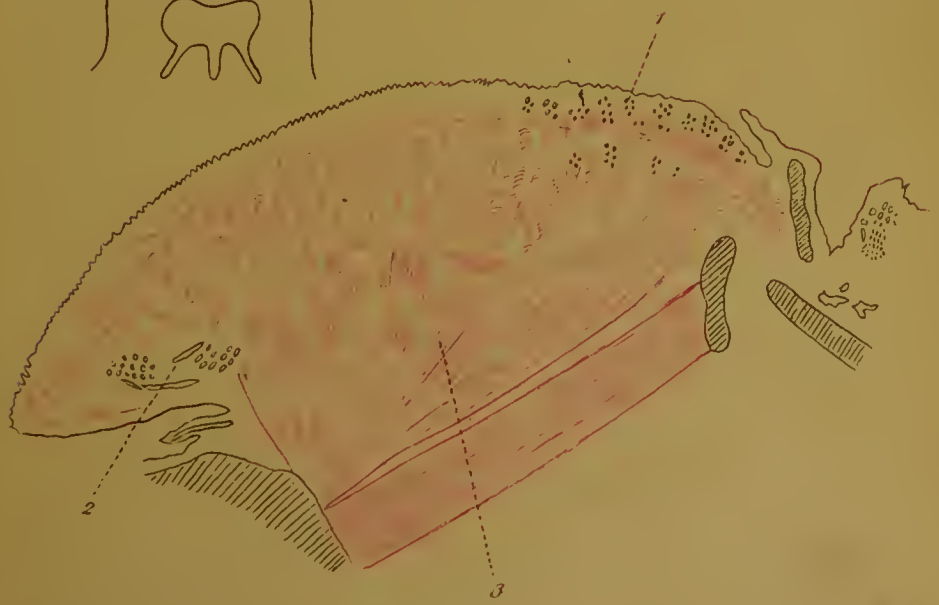

L. J. Thomas, Lith. Inst. Berlin S. 53

Drüsen Papillae circumvallatae nachzuweisen. Somit repräsentirte die gefundene Zungenanlage nur den die Papillae circumvallatae tragenden und die dahinter gelegenen Abschnitte der normalen Zunge, der nach vorn gelegene grösste Theil des Zungenkörpers fehlte. Den Vergleich mögen die beiden Zeichnungen erleichtern. (Taf. VII Fig. 1 und Fig. 2.)

Die Erklärung für diese Missbildung der Zunge ist in den Untersuchungen von Kallius über die Entwicklung der Zunge gegeben. Wenn dieselbe auch erst für die niederen Thiere abgeschlossen und an einer kleinen Zahl höherer Thiere durchgeführt ist, so lässt sich schon jetzt feststellen, dass die ursprüngliche His'sche Annahme der Entstehung des ganzen Zungenkörpers aus dem Tuberkulum impar einer Modification in der Richtung bedarf, dass die vorderen Abschnitte des Zungenbeinkörpers nicht aus dieser medianen Anlage, sondern aus seitlichen vom Unterkieferbogen entspringenden Wülsten gebildet werden (s. Taf. VII Fig. 3).

Wenn nun die Unterkieferbögen fehlen, kann auch der vordere Zungenkörper nicht zur Entwicklung gelangen. Die mikroskopische Untersuchung bestätigt auch, dass die von den Unterkieferbögen abhängige Entwicklung der M. genioglossus ausgeblieben ist. Man sieht nichts von der Einstrahlung eines solchen Muskels, wie es das Bild der normalen Zunge zeigt. Diese Befunde bestätigen also die Kallius'schen auf ganz anderem Wege gewonnenen Ergebnisse.

Bemerken will ich noch, dass die Verkümmerung des Hyoidbogens keine Verkümmerung der Schilddrüsenanlage bedingt.

Erklärung der Abbildungen auf Tafel VII.

Fig. 1. Medianschnitt durch die Zungenanlage eines Falles von Agnathie. Die Drüsen (1) reichen bis zur Spitze des Zungenkörpers. Der Musc. genioglossus fehlt. Der Musc. hyoglossus deutlich entwickelt.

Fig. 2. Medianschnitt durch die Zunge eines 7 monatlichen Foetus. Drüsen (1) nur im hinteren Abschnitt des Zungenkörpers entwickelt. Vorn unter der Spitze die Blandin-Nuhn'sche Drüse (2). Deutliche Einstrahlung des Musc. genioglossus (3).

Fig. 3. Schema der Zunge des Säugethieres nach Kallius. 1 die von den Unterkieferwülsten, 2 die vom tuberculum impar und seinen Seitenästen, 3 die von dem 2. und 3. Kiemenbogen stammenden Bestandtheile der Zunge.

XXII.

Herr Aschoff-Göttingen:

Ein Fall von Pseudotuberkulose beim Neugeborenen und ihr Erreger.

In der Sammlung des Göttinger pathologischen Instituts befinden sich die Lebern von Zwillingen, die von zahlreichen tuberkelähnlichen Knötchen durchsetzt sind (Demonstration). Dieser Fall ist damals von Henle genauer untersucht und beschrieben worden. In den Knötchen, die einfache Nekrose darstellten, fanden sich grosse Mengen nach Gram färbbarer Bacillen. Eine Züchtung aus dem frischen Material war, da man zunächst an echte Tuberkulose dachte, unterlassen worden. Henle glaubte, dass es sich um eine ähnliche Infection wie bei der Pseudotuberkulose der Thiere, insbesondere der Nager handelte, wenn sich auch sein Bacillus von den bei den Thieren gefundenen durch die positive Gramfärbung wesentlich unterschied. Bis jetzt ist, soweit ich die Literatur kenne, dieser Fall der einzige geblieben. An ihn wurde ich durch den Sectionsbefund bei einem 2tägigen Kinde, welches der Hannoverschen Entbindungsanstalt entstammte, erinnert.

Von einer allgemeinen Polydactylie und einer Ependymitis granularis abgesehen, zeigte derselbe als merkwürdigsten Befund zahlreiche wie Tuberkel aussehende Knötchen in der Leber, in beiden Nebennieren, in den Lungen, am Rachen, in der Speiseröhre, im Dünn- und Dickdarm, aber keine Knötchen in den Nieren. Die am konservirten Präparat (Demonstration) noch gut erkennbaren Knötchen des Oesophagus liessen auch an hypertrophische Lymphknötchen denken, doch wurden wegen des Verdachts einer infectiösen Granulombildung die Nabelgefässe besonders genau angesehen. Sie zeigten makroskopisch keine Veränderungen, ebenso wenig das Nabelbindegewebe und die Unterbindungsstelle der leicht eingetrockneten Nabelschnur.

Da in schnell hergestellten Gefriermikrotomschnitten von der Leber der Nachweis dichter Bacillenhaufen in den Knötchen gelang, wurde der Versuch einer Reinzüchtung des Infectionserregers gemacht, der auch erfolgreich war. Ich unternahm die weiteren

Untersuchungen in Gemeinschaft mit dem Volontairassistenten Herrn Dr. Wrede, der über dieselben, insbesondere über die bakteriologischen Ergebnisse noch ausführlich berichten wird.

Die wichtigsten Merkmale des Erregers sind folgende: Kurzes, nach Gram färbbares Doppelstäbchen, in Kulturen gelegentlich Polfärbung zeigend, in der Milz der Versuchsthiere Involutionsformen (Keulenform, plumpes Aussehen, keine Verzweigungen).

Auf Gelatine langsames Wachsthum bei Zimmertemperatur. Punktförmige Colonien. Oberflächenwachsthum nicht erkennbar oder sehr gering. Alle Colonien ganz scharf begrenzt, völlig rund, die tiefen schwach bräunlich, die oberen hell gefärbt, ganz fein gekörnt, z. Theil homogen aussehend. Keine besondere Structur. Keine Verflüssigung. Gelatinestich: kein Oberflächenwachsthum. Wachsthum entlang des Striches, weisser Faden aus feinsten Körnchen zusammengesetzt. In älteren Culturen Bildung seitlicher Aeste. Bouillonfreie Milchzuckergelatine, Stich: ganz dasselbe Bild wie bei gewöhnlicher Gelatine, keine Gasbildung. Bouillonfreier Milchzuckeragar, Stich: dasselbe Bild wie in Gelatine, kein Oberflächenwachsthum. Traubenzuckeragar, Stich: schleierartiges Oberflächenwachsthum, haarförmige Auswüchse des Stichkanals. Agarstich: Geringes schleierartiges Oberflächenwachsthum, einzelne, wie kurze Stoppeln aussehende Seitenäste.

Peptonagar, Platte: sehr zarte weissliche punktförmige Colonien in der Tiefe, die oberflächlichen ganz durchsichtige runde Fleckchen. Bei schwacher Vergrösserung erscheinen die tiefen rund oder wetzsteinförmig, ganz scharf begrenzt, sehr fein gekörnt, gelblich bis bräunlich gefärbt, die oberflächlichen rund, scharf begrenzt oder fein gesägt am Rande, im Ganzen etwas stärker gekörnt, sehr durchsichtig, nur bei starker Blendung gut erkennbar.

Bouillon gleichmässig getrübt, bald klar, fadenziehender Bodensatz. Meist Diplobacillen, selten Ketten von vier Gliedern oder mehr.

Die bei den Thierversuchen gewonnenen Culturen zeigten geringe Variationen, besonders des Gelatinewachsthums, wo gelegentlich Formen, die genau mit Bact. coli commune übereinstimmten, gefunden wurden. Die genannten Eigenschaften des Bacillus liessen zuerst an die Möglichkeit denken, dass es sich um einen mit der Milchnahrung aufgenommenen Milchsäurebacillus und zwar um das Bact. lactis acidi Leichmanni (oder Bact. Güntheri) handelte. Aber

die Versuche, mit dem Bacillus Milch zur Gerinnung zu bringen, schlugen fehl. Dagegen ergab eine genauere Durchsicht der Literatur über Pseudotnberkulose, dass der gefundene Organismus in die Gruppe des Bacillus der Pseudotuberkulose der Nager etc. gehört und zwar besonders wegen seiner ähnlichen pathogenen Eigenschaften. Es gelang nämlich leicht, durch subkutane und intraperitoneale Injection Mäuse, Meerschweinchen und Kaninchen zu inficiren. Die Thiere starben in 2—5 Tagen. Der typische Sectionsbefund war eine reichliche Entwicklung von kleinsten grauweissen Knötchen in der Leber, beim Meerschweinchen auch in der Nebenniere, die Nieren stets frei, also genan wie bei dem Kinde. Darmkanal und Lungen, die beim Kinde mit betheiligt waren, zeigten keine Veränderungen. Auch die mikroskopische Untersuchung der Thierorgane zeigte insofern Uebereinstimmung, als die Leber stets und am reichlichsten von Knötchen durchsetzt war, dann folgte die Nebenniere, bei den Mäusen ferner noch die Milz. Von ganz kleinen Bacterien-Herden in den Nieren abgesehen, waren alle andern Organe von der Infection unberührt. An der Infectionsstelle fand sich keine makroskopisch sichtbare Reaction. (Demonstration der makroskopischen Präparate.)

Mikroskopisch stimmen die bei dem Kinde und bei den Versuchsthieren in den Organen vorhandenen Knötchen im Wesentlichen überein. Sie besitzen eine grosse Aehnlichkeit mit Rotzknötchen, d. h. sie stellen ein Mittelding zwischen dem Abscess und dem Epitheloidtuberkel dar. An ihrem Aufbau betheiligen sich unzweifelhaft fixe Gewebszellen, was durch den Nachweis von Kerntheilungsfiguren an den Endothelien der Lebercapillaren bewiesen werden konnte, ferner grosskernige Wanderzellen, in geringer Zahl Lymphocyten und die gewöhnlich gelapptkernigen Leukocyten. Plasmazellen wurden stets vermisst. Sehr schnell tritt im Bereich der Knötchen eine Coagulationsnekrose der Zellleiber auf, die Kerne zeigen dabei die verschiedensten Stadien der Degeneration, zerfallen schliesslich in einzelne Bröckel, die sehr lange erhalten bleiben. Im Gegensatz zu der typischen Verkäsung der Tuberkel mit dem Schwnnd aller Kernreste findet man hier im Centrum der Knötchen stets ein grossartiges Trümmerfeld zerbröckelter Kernmassen. Die Knötchen sind auch in den peripheren Schichten stets sehr zellreich ohne typische Anordnung epitheloider Zellen, stets frei von Riesenzellen. Bei dem dichten Gedränge der

Zellen und der sehr schnell eintretenden Nekrose ist die Classificirung der einzelnen das Knötchen zusammensetzenden Zellen sehr erschwert. In ganz frischen Knötchen sieht man deutlich, dass die Parenchymzellen, z. B. die Leberzellen, die Nebennierenzellen den Grundstock der Knötchen bilden. Zwischen den Epithelzellen tauchen allmählich die übrigen genannten Zellen auf, welche das Knötchen bilden helfen. Eine Wucherung der Epithelzellen, eine active Theilnahme an dem Aufbau der Knötchen liess sich nirgends feststellen. Die Epithelzellen verfallen ebenso wie die übrigen Zellen der Nekrose.

Was die Bacillen anbelangt, so liegen sie in grossen Mengen zwischen den nekrotischen Zerfallsmassen. An den Mäuselebern lässt sich ein interessanter Befund besonders gut demonstriren, nämlich die Zellinfection durch die Bacillen. Die necrotischen Centren erscheinen in Methylenblaupräparaten von einem dunklen blauen Hof umsäumt, der sich bei starker Vergrösserung in mächtig aufgetriebene, mit Bacillen vollgestopfte Leberzellen auflöst. Die daneben noch vorhandenen Vacuolen der Zellleiber erweisen sich im Sudanpräparat als grosse Fetttropfen. Bei sorgfältiger Untersuchung gelingt es leicht nachzuweisen, dass der erste Anfang der Knötchenbildung eine solche Epithelinfection ist. Es finden sich in Leber und Nebenniere reichlich Stellen, wo nur einzelne Epithelzellen von Bacillen inficirt und die reactiven Vorgänge am Gefässsystem, die Wucherung der Endothelien, die Kapillarverstopfung durch Leucocyten eben angedeutet oder noch gar nicht zu finden sind.

Es handelt sich also um einen evidenten Zellschmarotzer, wie es der Leprabacillus, im beschränkten Umfange auch der Rotzbacillus ist. Doch finden sich auch extracelluläre Bacterienklumpen, bei denen man zweifeln kann, ob eine Art Zooglocabildung vorliegt oder ob die Bacterien nach völligem Verzehren der Zelle wieder freigeworden sind.

Aehnliche Bilder sind auch von früheren Autoren bei der Pseudotuberkulose der Nager beschrieben worden. Insbesondere wurde auch die intracelluläre Lagerung der Bacillen wiederholt betont. Doch ist nirgends die primäre Epithelinfection so scharf hervorgehoben worden, wie das nach den vorliegenden Präparaten wenigstens für diesen Bacillus geschehen muss. Es fragt sich nämlich, ob der gefundene Bacillus ohne Weiteres mit einem der bisher gefundenen Bacillen der Pseudotuberkulose identificirt werden kann. Das ist

nicht möglich. Er stellt eine neue Varietät desselben dar, da er von den bislang bekannten drei Hauptvarietäten mehrfache Abweichungen in Bezug auf Cultur und pathogenes Vermögen aufweist. Am nächsten steht er dem Bacillus von Kutscher und demjenigen von Preisz. Bemerkenswerth ist seine leichte Färbbarkeit mit Haematoxylin, alkalischem Methylenblau und nach Gram, welch letztere er freilich mit dem Bacillus von Preisz u. A. theilt. Besonders charakteristisch bleibt seine starke Virulenz für weisse Mäuse (Tod in 2—5 Tagen) und die Lokalisirung der sehr kleinen Knötchen in Leber, Milz und Nebennieren, während die übrigen Organe frei bleiben. Versuche, durch Fütterung die Thiere zu inficiren und dadurch ähnliche Bilder wie bei dem Kinde zu erzeugen, sind bisher fehlgeschlagen. Auch dadurch unterscheidet sich der Bacillus von der Mehrzahl der früher gefundenen, bei denen die Infection per os besonders leicht gelang.

Wie ist nun bei dem Kinde der auffällige Befund der Knötchen in der Lunge und im gesammten Verdauungstractus zu erklären? Die Thierversuche sprechen, soweit solche Beobachtungen auf den Menschen übertragbar sind, gegen die Entstehung derselben durch haematogene Infection. Die mikroskopische Untersuchung des Nabelbindegewebes und der Nabelgefässe verlief negativ. Der Nabel selbst, an dem die noch nicht demarkirte Nabelschnur ansass, wurde leider nicht für die mikroskopische Untersuchung aufgehoben. Doch spricht der negative Befund an den Nabelgefässen und den sie begleitenden Lymphbahnen durchaus gegen die Annahme, dass die Infection in diesem Falle vom Nabel her erfolgte, wie es Henle für seinen Fall wahrscheinlich machen konnte. Es lag weit näher, an eine Infection per os zu denken, entweder durch die Milch oder durch Aspiration von Vaginalschleim, der nicht selten pathogene Organismen enthielt. Man konnte aber auch eine bereits intrauterin entstandene, durch die Placenta vermittelte Infection vermuthen. Die vom Kollegen Wasmus bereitwilligst gegebene Auskunft über den klinischen Verlauf ergab dafür keine positiven Anhaltspunkte. Freilich wurde bei der Aufnahme der Kreissenden eine Temperatur von 38,9 constatirt, die aber bald nach der Geburt zur Norm abfiel. Am dritten Tage post partum leichte Temperatursteigerung auf 38,1, Wochenbett sonst normal.

Die Annahme einer Infection durch Aspiration wurde nun durch die mikroskopische Untersuchung der Lunge u. d. Verdauungs-

wege unterstützt. In den Lungen stellten die sichtbaren Knötchen keine Proliferationsgeschwülste, sondern kleinste pneumonische Herde dar, in denen sich die Bacillen reichlich nachweisen liessen. Die Herde standen immer zu kleineren Bronchien, nie zu den Gefässen in Beziehung. Die Knötchen im Oesophagus und Darm waren ganz oberflächliche Zelleneinlagerungen, häufig nur die oberen Schichten der Mucosa umfassend, fast nie in die Submucosa hineinreichend. Die Hauptmenge der Bacillen lag oben, nicht in der Tiefe der Knötchen. Nirgends fanden sich Capillarembolien. Am Dünndarm fanden sich umschriebene pseudomembranöse Entzündungsherde mit Bacillen in den Auflagerungen. Alle diese Befunde sprechen, wenn auch nicht unbedingt, für eine Infection per os. Damit stimmt der Thierversuch nicht ganz überein. Hier gelang die Infection per os nicht. Aber, wie gesagt, Thier und Mensch sind nicht ohne Weiteres vergleichbar.

Der Fall ist deshalb so ausführlich mitgetheilt, weil in der Literatur ausser dem Henle'schen Falle nur noch 4 Beobachtungen bacillärer Pseudotuberkulose beim Menschen existiren. Da im Gegensatz zu dem vorliegenden Fall der Nachweis der Bakterien wegen ihrer äusserst schlechten Färbbarkeit in den früheren Fällen sehr erschwert war, oft ganz misslang, so ist der hiermit von Neuem erbrachte Beweis, dass solche Knötchen auch beim Menschen durch Bacillen verursacht sein können, wichtig für gewisse Fälle von Knötchenbefunden beim Neugebornen, wo man wegen mangelnden Bakterienbefundes zur Diagnose Syphilis kommen könnte.

Ich sehe von den vom Kollegen Lubarsch in der vorjährigen Versammlung unserer Gesellschaft eingehend gewürdigten Knötchen, die als besonders stark entwickelte Herde hepatogener Blutkörperchenbildung angesehen werden müssen, ganz ab, sondern spreche nur von den mit nekrotischen Centren versehenen Granulationsgeschwülsten, oder den einfachen Nekrosen in der Leber von Neugeborenen, wo sonst keine Zeichen von Syphilis gefunden werden. In solchen Fällen muss die Möglichkeit einer bacillären Nekrose immer berücksichtigt werden, selbst wenn die Bacillen nicht mehr nachweisbar sind. Ich will nur betonen, dass nach den Erfahrungen der Thierexperimente regenerative Vorgänge, bindegewebige Abkapselungen das Bild sehr stark verändern können. Die Leber eines zweimonatlichen Kindes, welches freilich Pemphigus und ver-

grösserte Milz aufwies, bei dem aber das Knochensystem intakt war und die klinische Beurtheilung durchaus gegen Syphilis sprach, erlaube ich mir noch der Beurtheilung zu unterbreiten. Es finden sich in der Leber grosse ausgedehnte nahezu ein Viertel derselben einnehmende, wie anämische Infarcte aussehende Herde, in welche feinste weisse Pünktchen eingestreut sind. Mikroskopisch handelt es sich um kleinste Nekroseherde, die in ein Gewebe eingebettet sind, welches lebhaft an syphilitische Cirrhose bei Neugeborenen erinnert. Der Nachweis von Bacillen misslang.

Was nun den Namen dieser Krankheit anbelangt, so habe ich dieselbe Pseudotuberkulose genannt, weil die bei den Thieren beobachteten gleichen Erkrankungen mit diesem Namen belegt worden sind. Ich bin mir aber voll bewusst, dass dieser Name vielfachen Widerspruch herausfordert, zumal wir jetzt eine Gruppe von Bacillen kennen gelernt haben, die dem echten Tuberkelbacillus ausserordentlich gleichen und für deren Krankheitsprodukte der Name Pseudotuberkulose reklamirt werden wird. Auch werden unter dem Namen Pseudotuberkulose ätiologisch sehr verschiedene Dinge zusammengeworfen, so dass die Londoner pathologische Gesellschaft vor zwei Jahren den Versuch machte, etwas Klarheit in diese Frage zu bringen. Der Ausdruck tuberculum soll überhaupt nicht mehr für ein anatomisches Substrat gebraucht werden; wenn er doch noch benutzt wird, soll er nur für die durch den echten Tuberkelbacillus hervorgerufenen Knötchen Geltung haben. Um Missverständnisse zu verhüten, sollen alle früher Tuberkel genannten Gebilde „Knötchen“ genannt werden und zwar die durch den Koch'schen Bacillus hervorgerufenen „Tuberkelknötchen“, die übrigen „Rotzknötchen“, „Aspergillusknötchen“ etc. Die Krankheiten sollen als Aspergillosis, Streptotrichosis, Blastomycosis, Tuberculosis etc. bezeichnet werden. Leider fehlt unter diesen Vorschlägen gerade ein Name für die durch unsere Streptobacillen hervorgerufene Krankheit. Streptobacillenknötchen könnte man wohl sagen, aber Streptobacillosis ist ungenau, denn es giebt Streptobacillen, die niemals oder nur ganz ausnahmsweise Knötchen erzeugen, z. B. der Schankerbacillus. Baumgarten hat in dem Bestreben, den Namen Tuberkulose nur für die echten durch den Tuberkelbacillus erzeugten Knötchen zu reserviren, den Ausdruck Pseudotuberkulose auch verworfen, zumal er der Ansicht ist, dass typische riesenzellenhaltige verkäsende Epitheloidtuberkel beim

Menschen nur durch den Tuberkelbacillus hervorgerufen werden. Er schlägt für diese tuberkelähnliche Knötchenerkrankung bei den Thieren den Ausdruck Granulosis micrococcica vor, der jetzt wohl besser durch Granulosis streptobacillosa zu ersetzen wäre. Man könnte in dieser Weise auch von einer Granulosis streptotricha, aspergillosa, tuberculosa, Fremdkörper-Granulose sprechen. Doch hat sich der Ausdruck Tuberkel für diese Form pathologischer Neubildungen so festgenistet, dass er schwer auszurotten sein wird. Während aber die Vorschläge der Londoner patholog. Gesellschaft die Aetiologie bei der Benennung der Krankheiten in den Vordergrund schieben, bliebe bei dem Baumgarten'schen Vorschlag das Recht der pathol.-anatom. Veränderung, die schliesslich für die diagnostische und topographische Bezeichnung das Wesentliche ist, gewahrt. Man spricht nicht von einer Pneumococceninfection der Lunge, des Endocards, sondern von Pneumonia, Endocarditis pneumococcica. Darum wäre auch der Ausdruck Streptobacillosis verfehlt. Will man die Krankheit pathologisch-anatomisch bezeichnen, so bleibt nur der Ausdruck Granulosis oder Tuberculosis übrig. Ob man alle nicht durch den echten Tuberkelbacillus hervorgerufenen Knötchenkrankheiten als Pseudotuberkulose zusammenfassen soll oder nicht, ist eigentlich, wie bereits Woods Hutchinson in der Diskussion der Londoner patholog. Gesellschaft hervorhob, eine hauptsächlich den Kliniker interessirende Frage. Er will nur wissen, handelt es sich um die durch den echten Tuberkelbacillus erzeugte Krankheit mit ihrer ungünstigen Prognose oder um eine der relativ seltenen, durch andere Organismen hervorgerufenen meist günstiger verlaufenden Pseudotuberkulosen.

Der pathologische Anatom, der Bakteriologe wird sich nicht dabei beruhigen. Das Unglück ist, dass der Begriff Tuberkel ein specifischer geworden ist. Soll man nun den Ausdruck Pseudotuberkulose nur auf solche Krankheiten anwenden, wo tuberkelähnliche Knötchen von Pseudotuberkelbacillen hervorgerufen werden oder darf man denselben auch für Knötchenbildungen gebrauchen, deren Erreger noch keinen besonderen Namen erhalten haben, wie z. B. in unserem Falle? Ich glaube, man kann, so lange das Gebiet noch nicht weiter geklärt ist, alle diese Fälle von Pseudotuberkulose, die durch den Streptobacillus der Nagethierpseudotuberkulose oder seine Verwandten hervorgerufen werden, als Pseudotuberculosis streptobacillosa bezeichnen. Jedor wird wissen, was

darunter zu verstehen ist. Freilich sind auch hier Verzweigungen an den Bacillen und actinomycesähnliche Bilder gefunden worden, so dass es sich vielleicht nur um eine dem Rotz nahestehende Unterart der Streptotrixerkrankungen handelt. Dann müsste man von Pseudotuberculosis streptotricha, oder wenn man den Ausdruck Pseudotuberkulose durchaus vermeiden will, von Granulosis streptotricha sprechen. Denn die Knötchenbildung ist das Wichtigste. Der Ausdruck Streptotrichosis sagt zu wenig.

Discussion.

Herr v. Recklinghausen: Der von Bergkammer (Virchow's Archiv) beschriebene Fall von acuter miliarer Tuberkulose bei einem achtwöchigen Kinde ist nach meiner Erinnerung wohl identisch mit dem geschilderten, jedenfalls waren die Knötchen der Leber ebenso reichlich mit färbbaren Bacillen durchsetzt, die damals (1883) als TB. angesprochen wurden.


24ColorCard
CameraCross.com
STAINLESS STEEL